Über einige Fälle von Elephantiasis.

INAUGURAL-DISSERTATION

zur

Erlangung der Doktorwürde

einer

Hohen medizinischen Fakultät

der

Ruprecht-Karls-Universität zu Heidelberg

vorgelegt von

Karl Hammesfahr.

Heidelberg.
Buch- und Kunstdruckerei Rößler & Herbert.
1911.

Gedruckt mit Genehmigung der medizinischen Fakultät
der Universität Heidelberg

Dekan:
Prof. Dr. Nissl.

Referent:
Prof. Dr. Wilms.

1911.

Zunächst möchte ich einiges über den Begriff „Elephantiasis“ an sich vorausschicken. Schon Esmarch-Kuhlenkampf gaben ihrem prachtvollen Standardwerke vom Jahre 1885 den Titel „Die Elephantiastischen Formen. Eine umfassende Darstellung der angeborenen und erworbenen Elephantiasis sowie aller verwandten Leiden“. Sie zeigten damit an, dass sie die Elephantiasis als einen durch mannigfache Ursachen hervorgerufenen, rein äusserlichen Zustand auffassten.

Nur wenn man die Elephantiasis als Zustand und nicht als aetiologisch einheitliche Krankheit auffasst, gelingt es, die mannigfachen, unter dem Namen Elephantiasis beschriebenen Krankheitsbilder einer einheitlichen Betrachtung zu unterziehen.

Beim ersten und dritten Fall, welchen ich zu beobachten Gelegenheit hatte, war die Elephantiasis durch rein mechanische Ursachen, Verlegung der Lymphbahnen, bedingt.

Der zweite Fall bietet aetiologisch keinerlei Anhaltspunkte, er gehört offenbar in die Reihe jener Fälle, wo das sekundäre tumorartige Wachstum des Unterhautzellgewebes in den Vordergrund tritt, während das dieses Wachstum auslösende Moment sich unseren Nachforschungen entzieht.

Es sei mir zunächst gestattet, auf den ersten Fall, welcher mir von Herrn Geheimrat Narath in Heidelberg zur Bearbeitung überwiesen wurde, etwas näher einzugehen.

Paul Wanders, 24 Jahre alt, stammt aus gesunder Familie, Vater 60 Jahre alt, Mutter 57 Jahre alt. Beide Eltern sollen nie erheblich krank gewesen sein. 7 Geschwister leben und sind gesund. Die Brüder kamen ihrer Militärpflicht nach. Paul Wanders war bis zum Impfen, welches mit ungefähr $^3/_4$ Jahren vorgenommen wurde, vollkommen gesund. Er wurde von seiner Mutter genährt. Kurze Zeit nach dem Impfen trat ein „Geschwür" auf der Brust auf, welches ungefähr 3 Jahre bestehen blieb, mässig sezernierte und dann spontan unter Zurücklassung einer strahligen eingezogenen Narbe heilte. Es wurde damals ein Arzt konsultiert, welcher eine Salbenbehandlung einleitete. Patient war jedoch nie in fortgesetzter ärztlicher Behandlung gewesen.

Im Alter von 6 Jahren trat am Endglied des Zeigefingers der linken Hand ein Geschwür auf, welches mässig dünnflüssig Eiter entleerte. Anfangs war der Finger nicht geschwollen und soll auch wenig druckempfindlich gewesen sein.

Zu dieser Zeit, also mit etwa 7 Jahren, bemerkte Patient, dass die Beweglichkeit des Ellenbogengelenks eingeschränkt wurde, jedoch ohne erhebliche Schmerzen zu verursachen. Es traten bläulich-rote Flecken in der Umgebung des Ellenbogens auf. Innerhalb eines Jahres war das linke Ellenbogengelenk vollständig in stumpfwinkliger Stellung versteift.

Die linke Hand begann nun in toto anzuschwellen. Mit 13 Jahren, als Patient konfirmiert wurde, konnte er noch mit Mühe seine Hand durch die Rockärmel zwängen. Später bildete sich eine halbkugelförmige Verdickung oberhalb des Handgelenks aus, welche allmählich bis zu dem aus den Abbildungen ersichtlichen kolossalen Umfang anwuchs. Seit 10 Jahren

besteht derselbe Status. Patient lässt den linken Arm immer hängen. Das Allgemeinbefinden ist leidlich, er ist imstande etliches durch Kopieren von Zeichnungen zu verdienen. Er sucht jetzt die Klinik auf, um von seinem lästigen, schweren Arm befreit zu werden.

Status: Mittelgrosser, schwächlicher junger Mann. Der rechte untere Orbitalrand zeigt einen 3 Centimeter langen, etwa $1\,^1/_2$ cm tiefen Knochendefekt. Die Haut über demselben zeigt eine strahlige, weisse, reaktionslose Narbe, welche mit der Unterlage ziemlich fest verwachsen ist. Das untere Augenlid ist ectropionisiert. Es besteht eine Conjunctivitis mittleren Grades. Am Halse befindet sich eine grosse, hufeisenförmige, strahlige Narbe, welche von einem Kieferwinkel unterhalb des Kehlkopfes zum anderen zieht. Dem Isthmus der Thyroidea entsprechend, befindet sich im Bereiche oben erwähnter Narbe ein hühnereigrosser, rundlicher Tumor von derber Konsistenz. Die Seitenlappen der Schilddrüse sind in dem derben Narbengewebe nicht palpabel. Auf der Brust eine überhandtellergrosse, strahlige Narbe, welche fest mit dem Corpus sterni verwachsen ist. Das Corpus sterni selbst zeigt einen etwa fünfmarkstückgrossen, ebenen 2 Centimeter tiefen Knochendefekt.

Der Thorax ist in toto deformiert; es besteht eine, offenbar durch die Schwere des elephantiastischen linken Armes bedingte rechtsconvexe Kyphoscoliose. Die Organe der Brusthöhle sind normal, die Lungengrenzen gut verschieblich — das Atemgeräusch rein vericulär. Herzdämpfung nicht vergrössert, Aktion regelmässig, Töne rein. Abdomen ohne Besonderheiten.

Am linken Fussrücken zweimarkstückgrosses, mit Borken bedecktes Geschwür mit papillärem Grunde. Der linke Arm, dessen Allgemeinstatus am besten aus

nebenstehender Abbildung ersichtlich ist, zeigt bis handbreit unterhalb des Ellenbogengelenks eine hochgradige Atrophie der Muskulatur. Umfang Axilla Acromion 32 Centimeter, Mitte des Oberarms $18^1/_2$ Centimeter, Ellenbogen $24^1/_2$ Centimeter. Handbreit unterhalb des Ellenbogens an der Grenze der elephantiastischen Anschwellung $25^1/_2$ Centimeter.

Die elephantiastische Anschwellung selbst zerfällt in zwei Teile:

1. eine die zwei unteren Drittel des Unterarms einnehmende kugelige Anschwellung von 62 Centimeter Umfang und 55 Centimeter Umfang parallel zur Axe des Armes gemessen.
2. von dieser Anschwellung durch das nur 36 Centimeter messende Handgelenk getrennt die in toto gleichmässig elephantiastisch veränderte Hand.

Die Haut des Oberarms ist normal. Über dem Ellenbogengelenk befinden sich zahlreiche bis pfennigstückgrosse, rotbraune, leicht proeminente, knotige Hautstellen, welche teils ulceriert sind und von einer trockenen Borke bedekt werden. Die ganze Haut um das Ellenbogengelenk bildet eine narbige, derbe, nur wenig verschiebliche Manschette. Unterhalb des Ellenbogens zeigt die Haut zahlreiche graue, glänzende Epidermisschuppen und ist im ganzen Bereich des Unterarms im Sinne einer Hyperceratosis verändert. An der Hand zeigt die Haut ausser einigen Rhagaden zwischen den Fingern und der krallenartigen, langen Nägel keinerlei Veränderungen.

Die Muskulatur der Schulter ist leidlich gut erhalten; aktive Bewegungen im Schultergelenk können,

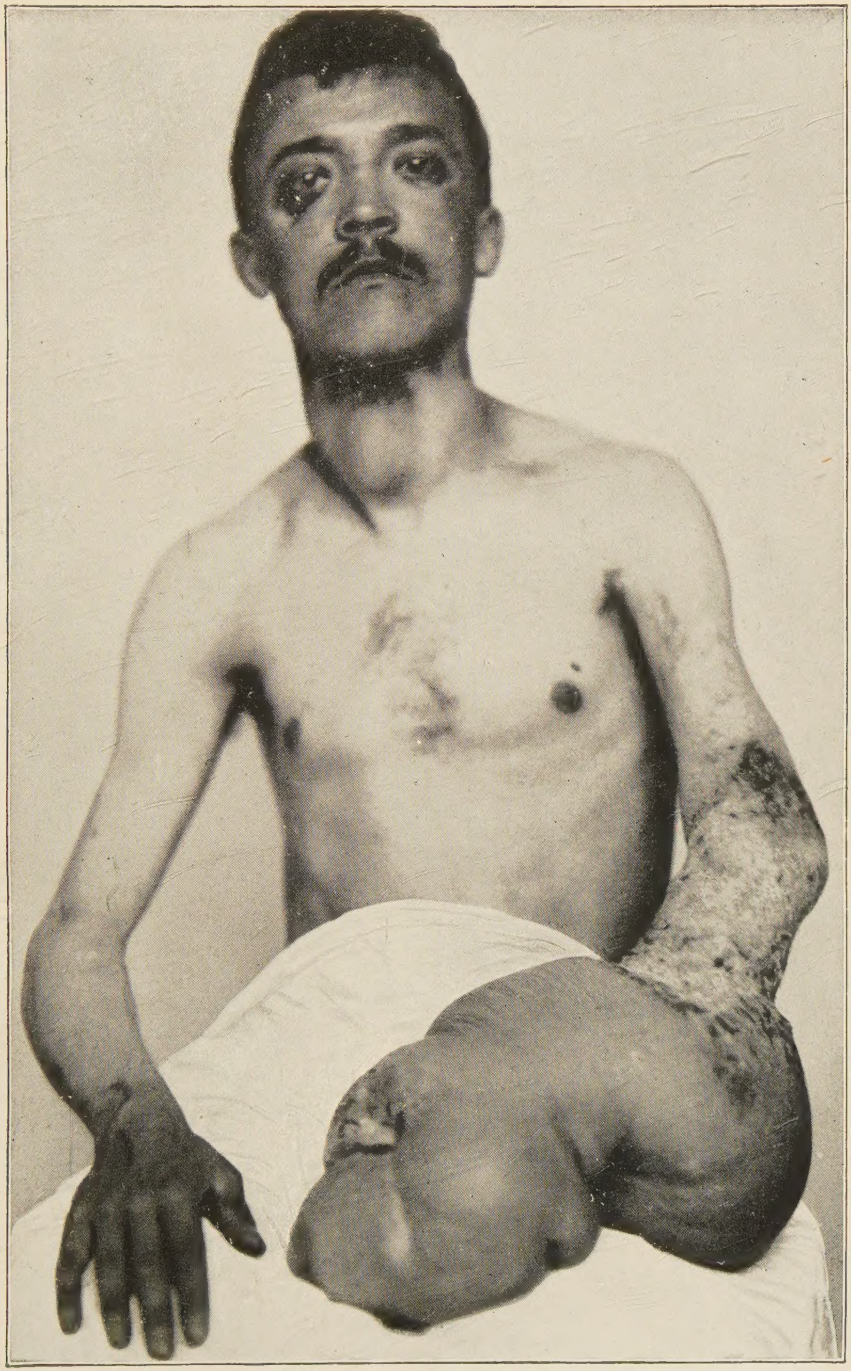

Digitized by the Internet Archive
in 2026

https://archive.org/details/IA40153506_0059

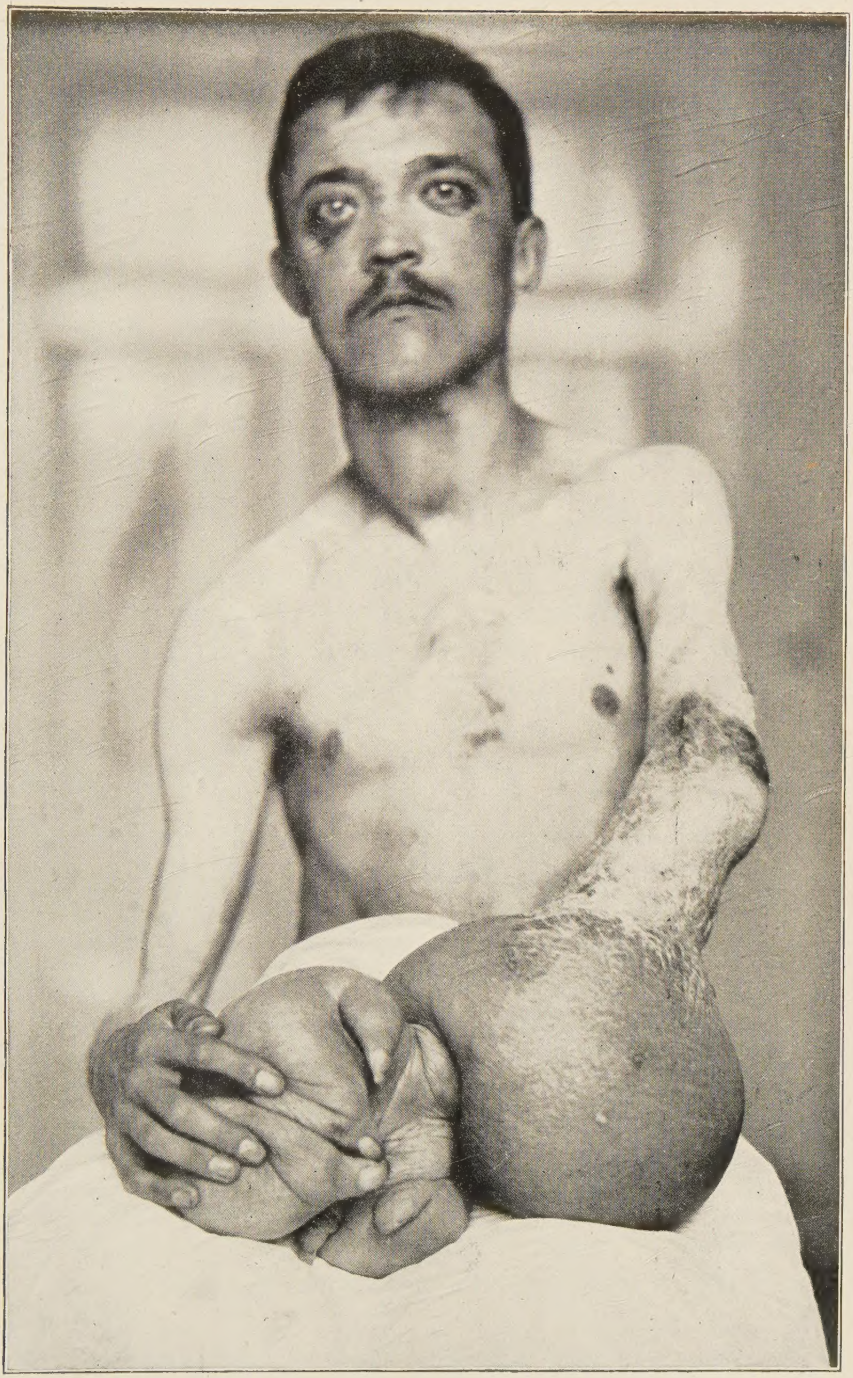

wenn der schwere Unterarm unterstützt wird, ausgeführt werden. Auch Biceps und Triceps kontrahieren sich willkürlich, ohne jedoch im ankylosierten Ellenbogengelenk Bewegungen auslösen zu können. Über die Muskulatur des Unterarmes lässt sich nichts Genaues sagen: Bewegungen des Handgelenks sind nicht vorhanden, Bewegung und Streckung der Finger sind leidlich gut und scheinen nur mechanisch durch die elephantiastische Anschwellung behindert zu sein. Besonders gut erhalten ist die Adduction und Abduction des Daumens.

Das Knochengerüst zeigt ausser einer stumpfwinkligen Ankylose des Ellenbogengelenks nichts Abnormes. Ein Röntgogramm der Hand zeigt auffallend schmale Metacarpi. Periostische Prozesse oder ein gesteigertes Längenwachstum, wie es anderweitig beobachtet wurde, sind nicht vorhanden.

Die Therapie bestand zunächst in Hochlagerung und fester Umwickelung mit Binden. Der Erfolg war auffallend; der Arm, welcher anfangs ein Gewicht von 6600 g hatte (Mittel aus drei Wägungen bei erschlaffter Muskulatur) wog am nächsten Tage nur noch 4933 g. Die prallen Anschwellungen waren schlaff geworden und liessen dicke Falten abheben. Die noch floriden, zum Teil geschwürigen Prozesse wurden bis zur Reinigung mit feuchten Verbänden behandelt, sodann in nur teilweise gelungener Lokalanaesthesie (Narbengewebe!) excochleiert und thermocauterisiert. Die histologische Untersuchung der excochleierten Massen ergab äusserst zahlreiche, scharf abgegrenzte Knötchen mit zentralen Nekrosen und Riesenzellen.

Nach 10 Tagen beginnen sich die Operationsdefekte gut zu überhäuten, während die Schwellung des Vorder-

armes so stark zurückgegangen ist, dass sie nur mehr einen schlaffen Sack darstellt. Da die Finger immer noch von Zeit zu Zeit anschwellen, wird eine kräftige Kompression mit Gummiband angelegt.

Am 12. VI. (Patient war am 12. V. aufgenommen worden) wird in Chloroformäthernarkose von Herrn Geheimrat Narath die erkrankte Hautpartie am Handrücken, sowie ein grosser Streifen überflüssiger Haut am Vorderarm entfernt. Der Defekt wurde durch Lappenplastik gedeckt, wie aus Zeichnung ersichtlich. Die venöse Blutung war sehr erheblich und ihre Stillung zeitraubend. In die Nahtwinkel wurden Drainröhren eingelegt. Steriler, leicht komprimierender Verband, Hochlagerung. Leider wurden einzelne Nähte infiziert; es kam zu Retentionen, die Wunde klaffte stellenweise, auch leichte Temperatursteigerungen traten ein. Nach vier Wochen erst hatte sich die Wunde gereinigt und war in Überhäutung begriffen, sodass man an eine Entfernung des elephantiastisch veränderten Hautgewebes an der Streckseite des Unterarms und am Handrücken denken konnte.

Am 16. VIII. wurde in guter Chloroformäthernarkose ein breiter Streifen an der Streckseite excidiert, in der Weise, dass der Schnitt sich gabelnd auf die Finger ausstrahlt. Von dem sclerosierten Unterhautzellgewebe wurde durch Unterminierung der Wundränder möglichst viel entfernt. Die Wundränder lassen sich exakt vereinigen. Da der Blutverlust ein sehr starker war und noch allenthalben parenchymatöse Blutungen bestehen, werden zwei Drainröhren zur Verhütung eines Hämatoms eingelegt. Die ersten zwei Tage fühlt sich Patient sehr schwach, was wohl durch den Blutverlust bedingt war. Auch wurden sehr heftige Schmerzen geäussert, sodass Morphium mehrmals

verabreicht werden musste. Am sechsten Tage nach der Operation Verbandwechsel. Die Nähte haben im allgemeinen gut gehalten, nur über dem Metacarpale II ist ein Hautzwickel schlecht ernährt, sodass er nach einigen Tagen entfernt werden muss.

Am sechzehnten Tage nach der Operation wird Patient mit kleinen granulierenden Wunden über obenerwähnter Stelle am Metacarpale II und an den Drainagestellen am Vorderarm und Handrücken auf sechs Wochen nach Hause entlassen.

Der Status des Vorderarmes ist aus nebenstehender Abbildung ersichtlich.

Am 16. IX. erscheint Patient wieder. Das ankylotische Ellenbogengelenk wird mobilisiert, wobei leider der Ulnaris lädiert wurde. Infolge dieser Ulnarisverletzung konnte die Nachbehandlung der Mobilisation nicht so energisch wie nötig durchgeführt werden. Das Ellenbogengelenk ankylosiert teilweise in rechtwinkliger Stellung; die Beweglichkeit ist nur gering, etwa 15° in Beugung und Streckung. Pronation und Supination sind nur angedeutet. Die Erscheinungen der Ulnarisverletzung gehen langsam zurück. Patient wird endlich in die Augenklinik verlegt, um wegen seines Ectropions operiert zu werden.

Jetziger Status:

Das linke Ellenbogengelenk ist in leicht stumpfwinkliger Stellung ankylosiert (etwa 50°), Bewegungen im Schultergelenk um etwa ein Drittel eingeschränkt, mit wenig Kraft ausführbar. Bei dem Versuch, das ankylosierte Ellenbogengelenk zu bewegen, ist von einer Kontraktion der Oberarmmuskulatur nichts mehr zu verspüren; es scheint überhaupt kaum mehr Muskulatur am Oberarm vorhanden zu sein. Etwa 5

Centimeter oberhalb des Ellenbogengelenks befinden sich einige spärliche dunkelrote Knötchen, deren Zentrum bräunlich verfärbt ist. Beim Aufdrucke eines Glasspatels zeigen sie die typische bräunliche Farbe der Lupusknoten. Die Muskulatur des Unterarmes ist leidlich gut erhalten und kontrahiert sich willkürlich recht gut. Besonders die Beuger scheinen gut zu funktionieren. Pro- und Supination ist nur angedeutet und wird hauptsächlich durch Rollen im Schultergelenk bewerkstelligt. Beugung und Streckung im Handgelenk ist gut und wird mit guter Kraft ausgeführt. Etwas oberhalb des Handgelenks an der Streckseite des Unterarmes, da wo der sonst gut vernarbte Operationsschnitt in die Finger ausstrahlt, befindet sich eine über markstückgrosse, mit gelblicher Borke bedeckte Wunde, deren Ränder dunkelbläulichrot verfärbt sind. Die Wunde secerniert sehr wenig und macht keinerlei Beschwerden. Das Gesamtaussehen der Hand entspricht nebenstehender Abbildung. Die Haut zeigt nichts Abnormes. Die Beweglichkeit der Finger ist gut, Patient kann greifen und Gegenstände festhalten. Abduktion und Adduktion des Daumens sind gut, nur der Gebrauch des Zeigefingers ist durch die deformierte Endphalange stark behindert. Das Allgemeinbefinden hat sich wesentlich gebessert. Patient hat eine wesentliche Gewichtszunahme erfahren und kann seinem Berufe (Landschaftsmaler) unbehindert nachgehen. Das geringfügige Lupusrecidiv am Ellenbogen und in der Hautnarbe gedenkt er sich demnächst entfernen zu lassen.

Die Masse betragen:

Axilla Akrimion	30	cm
Mitte des Oberarms	18	„

Ellenbogen	25 cm
Mitte des Unterarms	18,5 „
Handgelenk	17,5 „
Handrücken	18 „

Nach der Anamnese und dem äusserst chronischen, mit Spontanheilungen verbundenen Verlauf der zahlreichen cariösen Erkrankungen dürfte es sich hier vielleicht um eine durch das Impfen verursachte bovine Tuberkulose handeln. Auch der histologische Befund der scharf abgegrenzten, mit starker Bindegewebskapsel versehenen Herde lässt die Annahme einer bovinen Tuberkulose wahrscheinlich erscheinen.

Die Elephantiasis der Hand und des Unterarmes erklärt sich leicht durch die, die Lymphbahnen strangulierenden Narben des Ellenbogengelenks. Bemerkenswert ist noch die relativ gute Funktion der Muskulatur, wodurch es möglich war, eine leidlich gebrauchsfähige Hand zu erzielen.

Der zweite Fall betrifft ein 19jähriges Dienstmädchen, welches wegen einer nebensächlichen Erkrankung das Krankenhaus zu Harburg aufsuchte.

Patientin stammt aus gesunder Familie, die Eltern sowie 9 Geschwister sind vollkommen gesund. Ein Bruder soll als Säugling von 18 Wochen an Krämpfen gestorben sein.

Als Kind war Patientin immer gesund; sie glaubt künstlich ernährt worden zu sein.

Mit $13^1/_2$ Jahren schwoll ohne Grund bei vollkommenem Wohlbefinden der rechte Fuss an Fussrücken und Knöchel an. Irgendwelche entzündliche Erkrankungen, wonach Patientin speziell gefragt wurde, werden ausdrücklich verneint. Ebenso ging die An-

schwellung ohne irgendwelche Schmerzen einher. Auch eines Traumas kann sich Patientin nicht entsinnen. Bald konnte Patientin keinen Stiefel mehr anziehen und die Schwellung griff langsam auf den Unterschenkel über. Patientin wurde zuerst wegen „Nierenentzündung" behandelt. Später wurden Hochlagerung und mancherlei Kompressionsmethoden angewendet, aber ohne Erfolg. Auch Gipsverbände hatten keinen Erfolg. Später wurden allerhand Einspritzungen und Einreibungen versucht. Sogar 10 Einspritzungen wurden, wie aus der Beschreibung der Patientin hervorzugehen scheint, in den Sacralkanal (?) gemacht. Alle diese Behandlungsmethoden hatten keinen dauernden Erfolg. Durch Kompression ging ja der Umfang des Beines zeitweise zurück, aber die Schwellung nahm stetig nach oben hin zu und wurde immer „compacter". Darauf wurde jedwede Behandlung abgelehnt und das Bein nahm den jetzigen kolossalen Umfang an.

Patientin erkrankte 2 Tage vor ihrer Einlieferung ins Krankenhaus plötzlich mit Halsschmerzen, Fieber, Kopfweh und Schmerzen in den Gliedern.

Status bei der Aufnahme:

Kräftiges, gut muskulöses, gut ernährtes und sonst symmetrisch gebautes Mädchen. Lungen und Herz ohne pathologischen Befund. Abdomen idem. Tonsillen leicht gerötet, ohne Beläge. Temperatur 37,8; Puls 130. Auf Aspirin Pyramidon Temperaturabfall; das Allgemeinbefinden bleibt jedoch noch längere Zeit erheblich gestört.

Nach 8 Tagen steht Patientin beschwerdefrei auf. Der Status des Beines ist aus nebenstehender Abbildung ersichtlich. Auch hier zeigt die Epidermis eine geringe

Veränderung im Sinne einer Hyperkeratotis. Die kolossale Anschwellung, welche fast gleichmässig das ganze rechte Bein betrifft, ist von charakteristischer prallelastischer Konsistenz, welche von der teigigen, leicht Dellen gebenden Konsistenz des gewöhnlichen Oedems durchaus verschieden ist. Man gewinnt den Eindruck, dass die ganze Anschwellung aus dem gleichmässig verdickten Bindegewebe der Haut besteht.

Die Masse der Beine betragen:	Rechts	Links
In der Schamfuge . . .	69 cm	60 cm
Mitte des Oberschenkels .	78 „	52 „
Knie	64 „	42 „
Wade	58 „	36 „
Knöchel	33 „	24 „

Das Gewicht wurde annähernd festgestellt, indem Patientin auf einem Stuhle sitzend das Bein schlaff auf die Wage legte. Rechts 24 Kilogramm, links 18 Kilogramm. Das Volumen wurde annähernd festgestellt, indem Patientin das Bein in die Badewanne hängen liess, worauf die Wasserverdrängung festgestellt wurde: Rechts 32 Liter, links 10 Liter. Diese Unterschiede im Volumen entsprechen ungefähr dem Gewichtsunterschiede. Patientin wurde nach 10 Tagen geheilt quo ad Angina entlassen. Wir glaubten, der Patientin von einer operativen Behandlung der Elephantiasis nicht allzuviel versprechen zu können, auch stand sie einer operativen Behandlung damals ablehnend gegenüber. Später begab sich Patientin dann in Behandlung von Dr. Cordua (Harburg), welcher ihr, nach gehöriger Vorbehandlung durch Hochlagerung und Kompression, künstliche Lymphbahnen nach Handlys Methode durch Seidenfäden anlegte. Die Seidenfäden begannen etwas

oberhalb des Knöchels und verliefen bis an das Poupart'sche Band. Die hierzu nötigen, etwa 60 Schnitte heilten anstandslos und als Patientin nach 3 Monaten wegen Diphtherie wieder ins Krankenhaus eingeliefert wurde, war — wie aus den Abbildungen ersichtlich - ein erheblicher Erfolg zu konstatieren.

Nach Heilung der Diphtherie begab sich Patientin wieder in die Behandlung von Dr. Cordua, welcher nunmehr grössere Keilexcisionen vornahm. Die Behandlung ist zur Zeit noch nicht abgeschlossen und wird Dr. Cordua das Endresultat später veröffentlichen. Die histologische Untersuchung der Haut ergab eine enorme Wucherung des Unterhautzellgewebes. Dicke Bündel von Bindegewebe lassen nur kleine Maschen frei, welche mit Fett ausgefüllt sind. Das Epithel ist verdickt und zeigt die bekannten Einwanderungen von Leukocyten zwischen die Epithelzellen.

Wie schon erwähnt, ist man in diesem Falle quo ad Aetiologie nur auf Vermutungen angewiesen. Es ist sicher, dass Lymphangitiden häufig vorkommen, ohne jedwede klinische Erscheinung zu machen. Wie oft findet man bei relativ geringfügigen ulcerösen Prozessen vollkommen indolente Schwellungen der regionären Lymphdrüsen. Es wäre also denkbar, dass Patientin irgend eine Verletzung erlitten hat, so geringfügiger Natur, dass sie sich derselben nicht mehr erinnert, und dass von dieser Verletzung ausgehend eine Lymphangitis langsam fortschreitend zur Obliteration der Lymphbahnen geführt hat. Dies würde auch mit dem langsamen Fortschreiten der Elephantiasis nach oben in Einklang zu bringen sein.

Der dritte Fall betrifft eine beginnende Elephantiasis nach wiederholtem Erysipel.

Der 52jährige „Gelegenheitsarbeiter“ Joh. Schultze hat eine belanglose Familienanamnese. 1893 wurde er wegen rechtsseitiger Hydrocele operiert. 1905 und 1906 an Lungenentzündung schwer erkrankt. 1895 befand sich Patient bei strengem Winter auf der Wanderschaft, er erfror sich die Zehen beider Füsse, besonders des linken, sodass sämtliche Zehen amputiert wurden. 1907 zum erstenmal Erysipel, etwas oberhalb des rechten Knies beginnend und sich innerhalb von vier Wochen bis zur Hüfte einerseits, bis zur Mitte des Unterschenkels andererseits ausbreitend. 1908 zweites Erysipel auf den rechten Unterschenkel beschränkt.

Patient suchte wegen rheumatischer Beschwerden das Krankenhaus auf.

Status bei der Aufnahme:

Mittelgrosser, ziemlich kräftiger Mann. Innere Organe ohne pathologischen Befund. Angeblich Schmerzen bei aktiven und passiven Bewegungen beider Schultergelenke. Die Zehen beider Füsse sind im Metatorsophalangealgelenk exarticuliert. Das rechte Bein ist in toto etwas geschwollen. Die Schwellung ist von charakteristischer prallelastischer Konsistenz, Oedem ist nicht vorhanden. Die Haut ist an der Vorderfläche des Unterschenkels stellenweise mit kleinen, glänzenden Epidermisschüppchen bedeckt.

Die Masse betragen:	Rechts	Links
Schamfuge	59 cm	55 cm
Mitte des Oberschenkels .	56 „	47 „
Oberer Rand der Patella .	44 „	39 „
Unterer Rand der Patella .	42½ „	35 „
Mitte des Unterschenkels .	45½ „	36½ „
Malleolen	30 „	27 „

Es handelt sich hier um einen der relativ häufigen Fälle von Elephantiasis nach Erysipel. Bemerkenswert ist nur die rasche Entwicklung der elephantiastischen Veränderung, da nur 2 Jahre seit der ersten Infektion mit Streptococcen verstrichen sind. Patient lehnte jedoch jede weitere Behandlung ab und verliess nach 8 Tagen, von seinen angeblichen rheumatischen Beschwerden geheilt, das Krankenhaus.

Es sei mir gestattet, noch einige allgemeine Bemerkungen über Vorkommen, Aetiologie und Behandlung der Elephantiasis hinzuzufügen.

Da meines Wissens keine Klassifikation der Elephantiasis besteht, ist es natürlich schwer, die zahlreichen, unter dem Sammelnamen „Elephantiasis" publizierten, an und für sich aber ganz verschiedenen Fälle einer einheitlichen Betrachtung zu unterziehen.

An dem Zustandekommen der meisten elephantiastischen Veränderungen sind, von den rein tumorartigen Fällen von Elephantiasis abgesehen, zwei Faktoren beteiligt. Erstens eine den Lymphabfluss verhindernde oder beeinträchtigende Erkrankung mit konsekutiver Lymphstauung; zweitens eine sekundäre Hypertrophie der Haut und des Unterhautzellgewebes, welch letzteres ein tumorartig fortschreitendes Wachstum zeigen kann.

Diese Unterscheidung wird schon 1857 von Duchessaing ausgesprochen und von Esmarch-Kuhlenkampf akzeptiert. Von Esmarch teilt die Elephantiasis in zwei grosse Gruppen, die entzündlichen und die nichtendzündlichen Formen. Bei den letzteren aber unterscheidet er wieder eine Unterabteilung, je nachdem es sich um „von der eigentlichen Elephantiasis differente, aber deren Ausbildung in loco unterhaltende und deutlich nachweisbare Krankheitszustände handelt, oder aber dieselbe ein mehr selbständiges geschwulstartiges Wachstum zeigt".

Die damals von Esmarch-Kuhlenkampf formulierte Definition der Elephantiasis als „eine auf einzelne Körperteile begrenzte, chronisch verlaufende Erkrankung, welche, unter den Erscheinungen örtlicher Zirkulationsstörungen, insbesondere in den Lymphgefässen und Saftkanälen, begleitet und häufig auch eingeleitet von akuten Entzündungen, zu einer Gewebszunahme des Haut- und Unterhautzellgewebes demnächst auch Massenzunahme des ganzen Teiles führt", lässt sich auch heute noch vollständig aufrecht erhalten.

In Bezug auf das Vorkommen der Elephantiasisformen muss ebenfalls die Aetiologie berücksichtigt werden. Es ist ohne weiteres verständlich, dass eine endemische Erkrankung der Lymphbahnen, wie sie durch Filarien hervorgerufen wird, auch ein endemisches Vorkommen von elephantiastischen Veränderungen bedingt. Die durch Filarien bedingte Elephantiasis kann oft eine erstaunliche Häufigkeit erreichen; so berichtet Warning, „dass im Jahre 1857 im Distrikte Shertulaly unter 48600 Einwohnern 2133 mit Elephantiasis behaftet waren". Diese Filarien-Elephantiasis beschränkt sich auf verhältnismässig engbegrenzte Gebiete der Tropen und zwar sind es hauptsächlich Küsten und feuchte Niederungen in Indien und den Inseln des indischen Archipels, in Arabien, verschiedenen Gegenden Afrikas und in Zentralamerika. Diese Verteilung ist ohne weiteres verständlich, seit es erwiesen ist, dass verschiedene Bulla-, Mykor-, Lynchus- und Mansonia-Arten die Embryonen der Filaria aufsaugen, im Magen einige Zeit beherbergen, dass dann die Embryonen in die Thoraxmuskulatur des Insekts auswandern, um nach etlichen Tagen als junge Larven den Oesophagus zu durchbrechen und beim Stiche den Menschen wieder

einverleibt zu werden. Auch auf einfachere Weise kann die Infektion erfolgen, indem die nach dem Eierlegen sterbenden filarienhaltigen Insekten in Wassertümpel fallen, aus welchen das Wasser zum Trinken verwendet wird.

Irgendwelches gehäuftes Vorkommen der nicht durch Filarien bedingten Elephantiasis lässt sich nicht mit Sicherheit feststellen. Herr Geh. Rat Narath fand allerdings eine Reihe von Elephantiasisfällen des Scrotums, welche alle aus einer Gegend Hollands stammten. Trotz genauester Untersuchungen liess sich jedoch die Aetiologie nicht feststellen.

In Bezug auf die Aetiologie lässt sich ebenfalls eine Trennung der Fälle von Elephantiasis durchführen, in solche, welche durch rein mechanische Zirkulationsstörungen veranlasst sind und solche, die mehr tumorartigen Charakter annehmen. Die erste Gruppe umfasst als aetiologische Momente Erkrankungen der Lymphgefässe, besonders Filariose und chronische Lymphangitiden, Erkrankungen der Lymphspalten und der kleineren Lymphbahnen, wie Erysipelas und chronische Exantheme.

Als die Lymphgefässe an einer umschriebenen Stelle komprimierende oder obliterierende Ursachen von Elephantiasis kommen die mannigfachsten Momente in Betracht: ringförmige Narben von Verbrennungen, Verletzungen, Phlegmonen herrührend. Nicht ringförmige Narben, welche die Hauptlymphbahnen komprimieren: Narben von syphilitischen Bubonen, chronischen Entzündungen des Lupus oder Ulcera cruris, Veränderungen des Knochens, sei es durch Frakturkallus, durch Osteomyelitis oder durch syphilitische Osteophyten.

Die tumorartigen Formen der Elephantiasis sind meist Angiomen zuzurechnen; Elephantiasis Telongiectodes, wie Esmarch sie nennt. Seltener sind die Neurome, Elephantiasis neuromatodes sowie die multiplen Fibrome. Bei der Elephantiasis neuromatodes hat sich in einigen Fällen eine familiäre Disposition mit ziemlicher Sicherheit nachweisen lassen. Zu den tumorartigen Formen der Elephantiasis könnte man auch jene Fälle rechnen, bei welchen, wie in obigem Fall II, sich keine Ursache nachweisen lässt. Auch die angeborene Elephantiasis gehört meist zu den tumorartigen Formen. Es kommt bei acephalen und aniden Missgeburten zu allgemeiner elephantiastischer Veränderung der gesamten Haut; Virchow nimmt an, dass „vielleicht die unvollkommene Zirkulation das praedisponierende Moment abgibt".

In welche der beiden oben erwähnten Gruppen die sehr seltenen Fälle von traumatischer Elephantiasis einzureihen sind, lässt sich aus der Literatur nicht mit Sicherheit erkennen. Eine durch Stoss entstandene Lappenelephantiasis der Kopfschwarte dürfte wohl den Fällen mit praevalierendem tumorartigem Wachstum zuzurechnen sein (Saar, Langenbecks Archiv, Bd. 78, Heft 4). Äusserst interessant sind auch die in letzter Zeit als Elephantiasis Mesenterti beschriebenen Fälle (Gross, Versammlung Nordwestdeutscher Chirurgen, Bremen 1910), wo das Mesenterium eine Dicke von etlichen Centimetern aufweist und der Darm wie in einer Rinne eingebettet liegt. Es fragt sich nun: Lässt sich der Begriff „Elephantiasis" überhaupt auf innere Organe ausdehnen? Nach der obenerwähnten Definition der Elephantiasis von Esmarch-Kuhlenkampf als eine auf einzelne Körperteile beschränkte, chronisch verlaufende

Erkrankung, welche unter den Erscheinungen örtlicher Zirkulationsstörung, insbesondere in den Lymphgefässen und Saftkanälen, begleitet und häufig auch eingeleitet von akuten Entzündungen zu einer Gewebszunahme des Haut- und Unterhautzellgewebes demnächst auch Massenzunahme des ganzen Teiles führt, könnte man statt Haut- und Unterhautzellgewebe, Bindegewebe setzend, eine hypertrophische Lebercirrhose als Elephantiasis der Leber ansehen. Eine gewisse Zugehörigkeit zur Elephantiasis könnte man der Makroglossie zusprechen. Die zur Unförmlichkeit angeschwollene Zunge zeigt eine beträchtliche Zunahme des Bindegewebes, welches ein Maschenwerk um kleine lymphatische Flüssigkeit enthaltende Hohlräume bildet. Besonders wichtig ist die Veränderung, welche die submaxillare Drüse fast immer aufweist, meist cystische Entartung mit Bindegewebswucherung. Die Muskelbündel sind weder vergrössert, noch vermehrt; sie können sogar so spärlich sein, dass die Schnittfläche fast weiss erscheint. Zu unterscheiden sind natürlich die Fälle von fibromuskulärer Geschwulstbildung und die Fälle von reiner Hypertrophie der Zunge, da nur die mit cavernöser Entartung der Lymphspalten verbundenen Fälle zur Elephantiasis zu rechnen sind. Auch der klinische Verlauf ähnelt sehr demjenigen der Elephantiasis; das progressive Wachstum wird häufig von entzündlichen Schüben begleitet, auch chronische Anschwellungen und Verhärtungen der Maxillardrüsen kommen dabei vor. Diese erysipelatösen Anfälle können sich mit grosser Regelmässigkeit wiederholen (Billroth sah in einem Falle von Makroglossie alle 4 Wochen einen solchen Erysipelas-Anfall).

Auch die Makrocheilie gehört meist zu den Formen

der Elephantiasis telangiectodes, während auf Lymphstauung beruhende Fälle von Makrocheilie mir nicht bekannt sind, was wohl aus der Verbreitung der Lymphbahnen der Lippen sich erklären lässt.

Als universelle Elephantiasis konnte man endlich die Beobachtung Virchows an einem neugeborenen Kalbe auffassen. Es war dort der Ductus thoracicus durch einen Thrombus in der Vena jugularis verschlossen und sämtliche Organe waren durch dilatierte Lymphgefässe äusserst ausgedehnt. Die Gefässe enthielten eine sanguinolente Flüssigkeit und überzogen besonders den Darmkanal in rosenkranzförmigen Anordnungen so dicht, dass kaum noch Zwischengewebe zu erkennen war. (Virchow's Archiv VII, S. 130.)

In Bezug auf Therapie kommen konservative und operative Methoden in Betracht. Zu ersteren gehören die systematischen, lange Zeit in Anspruch nehmenden, verschiedenen Kompressionsmethoden. Durch systematisches Wickeln mit elastischen oder unelastischen Binden, Gipsverbänden, Hochlagerung lassen sich oft überraschende Erfolge erzielen, welche jedoch verschwinden, sobald die Therapie aufhört.

Durch Einspritzen von Thiosinamin hat Carstellani auch eine Reihe von Erfolgen erzielt.

Als eine halb konservative und halb operative Therapie ist die Methode von Handly zu bezeichnen, welche die künstliche Bildung von Lymphbahnen anstrebt, indem Seidenfäden subcutan eingelegt werden und einheilen. Drauf berichtet über zwei mit gutem Erfolg mit dieser Methode behandelte Fälle.

Die operative Therapie besteht in der Entfernung der die Lymphbahnen obliterierenden Momente und der Entfernung der hyperplastischen Partien. Operations-

methoden finden sich nur bei der Elephantiasis der Geschlechtsteile, sonst wird von Fall zu Fall entschieden.

In früherer Zeit suchte man die angesammelte Lymphe durch wiederholtes Schröpfen abzuleiten. Auch wurden zahlreiche tiefgehende Scarifikationen mit nachträglicher Kompression gemacht. Andererseits suchte man den „Saftzufluss“ durch Ligatur der zuführenden Arterien zu vermindern. Rotham unterband die Art. tibialis antica, Butscher in Dublin 1861 die Femoralis, Hueter endlich 1868 sogar die Iliaca externa. Es sollen mit diesen Methoden oft „vortreffliche Resultate“ erzielt worden sein. Allerdings wurde bei einem Falle, wo aus der behufs Ligatur der Art. femoralis angelegten Wunde „sofort und dann noch mehrere Tage hindurch grosse Mengen von Serum und Lymphe ausflossen“, gleichzeitig ein Abnehmen der profusen Schwellung des Unterschenkels bemerkt. Ogston (Esmarch-Kuhlenkampf, S. 255) nimmt damals schon an, dass „alle Erfolge der Arterienligatur der damit verbundenen Durschschneidung zahlreicher Lymphbahnen anzurechnen sind und glaubt daher, etwas Ähnliches durch eine subcutane Discision derselben erreichen zu können“.

Auch die von verschiedenen Autoren geübten Injektionen von Jodtinktur in relativ grossen Dosen (5 g) seien hier der Vollständigkeit halber erwähnt. Diese Methode ging von dem Gedanken aus, die erweiterte Lymphbahn durch Jodtinktur zur Verödung zu bringen.

Bei der Behandlung der Elephantiasis der Genitalien haben sich schon frühzeitig feststehende Operationsmethoden ausgebildet. Gräfe (de Eleph. Scroti, Dissertatio Berolini 1838) gibt als Schnitt ein birnenförmiges

Längsoval an, dessen Spitze in der Mittellinie an die untere Fläche des Penis fällt, während die breite Basis das nach hinten und unten sehende Ende der Geschwulst umkreist. Es wird auf diese Weise ein Lappen aus der Hinterfläche des Tumors gewonnen, dessen Seitenränder vorn über den Hoden vereinigt werden.

Zur Verminderung des oft sehr erheblichen Blutverlustes sind von mehreren englischen Ärzten in den Tropen verschiedene Klammern angegeben worden, welche den gesamten Stiel des Tumors mitsamt des Penis komprimieren. v. Esmarch macht jedoch auf die Gefahr aufmerksam, dass etwaige vorhandene Darmschlingen eine irreparable Kompression erleiden können, da die Elephantiasis Scroti häufig mit nicht diagnostizierbaren Hernien verknüpft ist. Esmarch führt auch einige Fälle an, wo Darmschlingen gangränös wurden und einen Fall, wo eine grosse Menge Netzes mit abgetragen wurde und welche letal endeten.

Ist der Penis elephantiastisch verändert, so wird zuerst das Praeputium auf einer dicken Leitsonde gespalten, dann eine Sonde in die Harnröhre selbst eingeführt und so das Glied frei präpariert. Zur Deckung des Penis verwendet man eventuell die (durch das Gewicht der Geschwulst) nach unten gezogene, behaarte Haut des Mons veneris (Balduin), oder man präpariert eine Manschette aus dem meist gesunden inneren Blatt des Praeputiums und schlägt dieselbe nach oben zur Deckung des Penis (Groothusen). Derselbe Autor macht auch darauf aufmerksam, dass bei grossen, schweren Geschwülsten das hintere Ende der Corpora cavernosa im sulzigen Gewebe getrennt von der Harnröhre verläuft. Das Aufsuchen der Hoden ist oft schwierig und manchmal nur durch sorgfältiges Präparieren

der Samenstränge möglich, auch findet man häufig einen oder beide Hoden degeneriert.

Im allgemeinen wird von den neueren Autoren (Manson, Müller, Groothusen) die Forderung gestellt, möglichst im Gesunden zu operieren.

Literatur.

1. Esmarch-Kuhlenkampf: Die Elephantiastischen Formen. 1885.
2. Helferich: Centralblatt für Chirurgie, 1887.
3. Helferich: Behandlung und Erysipelfall Deutsche med. Wochenschrift, 1888, Nr. 2.
4. Landau: Elephantiasis des Penis. Narben beider Leisten infolge von Ulcus dorum. Berliner klin. Wochenschrift, 1888, Nr. 21.
5. Jeanselme: Des Dermites et de l'Elephantiasis consecutive aux ulcerations et à l'eczema des membres variqueux. Thèse de Paris, 1888.
6. Patti: Centralblatt für Chirurgie, S. 976.
7. Patti: Elephantiasis scrot. nach Erysipel. Operative Behandlung, Heilung. Centralblatt für Chirurgie, 1893, S. 353 und 991, 1163.
8. Lambert: Elephantiasis des Armes nach syphilitischen Osteophyten. Beiträge für klinische Chirurgie, Bd. 10.
9. Riedel: Dauerndes Oedem und Elephantiasis nach Lymphdrüsen-Exstirpation. v. Langenbecks Archiv, Bd. 47, Heft 3 u. 4.
10. Follet et Forsur: La pathogènses de quelques etats Elephantiasisques. Thèse de Paris, 1895.
11. Nach Kalomelinjektion. Centralblatt für Chirurgie, S. 434.
12. Orlow: Hautlappen. Elephantiasis nach Erysipel.
13. Romm: Deutsche Zeitschrift für Chirurgie, Bd. 62, S. 188. Elephantiasis nach Geschwüren der Hand, wahrscheinlich Syphilis.
14. Elephantiasis des Scrotums nach Exstirpation der Lymphdrüsen. Centralblatt für Chirurgie, 1902.

15. Centralblatt für Chirurgie, 1904, S. 927.

16. G. Schmidt: Operative Behandlung des Beines durch Keilexcisionen. Centralblatt für Chirurgie, 1905, S. 1021.

17. Centralblatt für Chirurgie, S. 812 und 827.

18. Saar: Langenbeck's Archiv, Bd. 78, Heft 4: Traumatische Elephantiasis der Kopfschwarte.

19. idem Centralblatt für Chirurgie, 1907: Elephantiasis der Brust nach Erysipel.

20. Castellani: Behandlung der Elephantiasis mit Einspritzung Fibrolysin Merck. Journ. of Tropical med. 1907, Nr. 15.

21. Castellani: Behandlung der Elephantiasis mit Einspritzung Fibrolytin Merck. Indian medical Gazette, 1908. Juni.

22. Castellani: Brit. med. Journ. 1908, Nr. 31.

23. Draut: (Congress Nr. 31 Beilage S. 115). Centralblatt für Chirurgie, 1909: Zwei Fälle mit Handleys Methode behandelt, guter Erfolg.

24. Grothusen: (Archiv für Schiffs- und Tropenhygiene, 1909, Heft 4): Technik bei Hodensack-Elephantiasis.

25. Dujarier Laroche: Elephantiasis des Penis und Hodensacks nach Leistendrüsen Tbc. Revue de chirurgie, 28. année, Nr. 12.

26. Kurnetzki: Elephantiasis des Beines (Amput.). Centralblatt für Chirurgie, 1910.

27. Balduin: Brit. med. Journ. 1910, Febr. 26: Operat. Technik bei Elephantiasis scroti.

Lebenslauf.

Ich bin am 19. Oktober 1884 zu Antwerpen (Belgien) geboren, als Sohn von Friedrich Wilhelm Hammesfahr, geboren zu Wald bei Solingen und seiner Gattin Johanna Emilie Agnes, geb. Kamp aus Mainz. Gleich meinen Eltern bin ich evangelischer Konfession.

Ich besuchte das Gymnasium zu Antwerpen und erlangte daselbst am 18. Juli 1903 das Zeugnis der Reife.

Sodann bezog ich die Universität Brüssel, woselbst ich nach Bestehen der ortsüblichen Examina, am 2. Juli 1904, am 14. Oktober 1904, am 6. Juli 1905 und am 18. Juli 1906, den Titel eines Candidat en médicine, chirurgie et accouchements erlangte.

Da meine Eltern unterdessen wieder in Deutschland ansässig geworden waren, bezog ich am 17. Novbr. 1906 die Universität Heidelberg. Ich bestand daselbst am 9. Dezember 1908, nachdem mein in Antwerpen erworbenes Reifezeugnis sowie meine an der Universität Brüssel abgelegten Examina von Grossh. Ministerium des Innern im Einverständnis mit dem Reichsamt des Innern an Stelle der ärztlichen Vorprüfung anerkannt worden waren, die ärztliche Hauptprüfung mit der Zensur „gut".

Das praktische Jahr verbrachte ich am Städtischen Krankenhaus zu Harburg a. d. Elbe, an der Universitäts-

Frauenklinik sowie an der Chirurgischen Klinik zu Heidelberg.

Am 3. Januar 1910 erhielt ich die Approbation als Arzt. Ich war von Januar 1910 bis Januar 1911 als Abteilungsarzt am Städtischen Krankenhaus zu Harburg a. d. Elbe hauptsächlich chirurgisch-gynäkologisch tätig. Von Januar 1911 bis April 1911 wurde mir die Leitung des Pathologisch-bakteriologischen Instituts kommissarisch zu Harburg übertragen.

Zum Schlusse bleibt mir die angenehme Aufgabe, Herrn Geh. Rat Professor Dr. Narath für die Anregung zu vorliegender Arbeit und die Überlassung eines Falles, sowie meinem früheren Chef, Herrn Sanitätsrat Zimmermann, für die Überlassung der anderen Fälle meinen ergebensten Dank abzustatten.